

Abb. 1: Das Straumann® PURE Ceramic Implantat.

Einzelzahnversorgung eines **Oberkiefermolaren**

Versorgung mit dem Straumann® PURE Ceramic Implant

Ein Patient mit seit Jahren bestehender Freiendsituation im Oberkiefer wünschte sich eine Behandlung mittels Keramikimplantat ohne größere chirurgische Intervention. Mit dem zweiteiligen Straumann® PURE Ceramic Implant wurde ein funktionell und ästhetisch ansprechendes Ergebnis erzielt.

Ausgangssituation

60-jähriger, männlicher Patient mit seit etwa acht Jahren bestehender Freiendsituation in regio 26/27. Drei Jahre zuvor wurde auf Position 36 ein PURE Monotype erfolgreich eingesetzt und prothetisch versorgt. Insgesamt ausgezeichnete Mundhygiene und absolut reizfreie Situation an 36. Der Wunsch des Patienten war nun die Versorgung der Position 26 mittels eines Keramikimplantates ohne größere chirurgische Intervention. Nach Anfertigung der dreidimensionalen Aufnahme (DVT) stellten sich ein ausreichendes transversales Knochenangebot und eine vertikale Höhe von ca. 5 - 6 mm zur Kieferhöhle dar, so dass ein interner Sinuslift und die Verwendung eines zweiteiligen Implantates geplant wurden. Das geringe vertikale Knochenangebot und die reduzierte Qualität verglichen mit dem Unterkiefer hätten bei Verwendung eines einteiligen Implantates mit transgingivaler Heilung ein Risiko für die erfolgreiche Osseointegration dargestellt. Zur Vorbereitung wurde die leichte basale Schleimhautschwellung beim Hals-Nasen-Ohren Arzt abgeklärt und der Patient führte täglich Nasenspülungen durch.

Das chirurgische Vorgehen

Nach lokaler Anästhesie wurden ein Kieferkammschnitt und eine nur minimale Mobilisation des Mucoperiostlappens durchgeführt. Beim internen Sinuslift nach Summers

Abb. 2: Freiendsituation in regio 26/27.

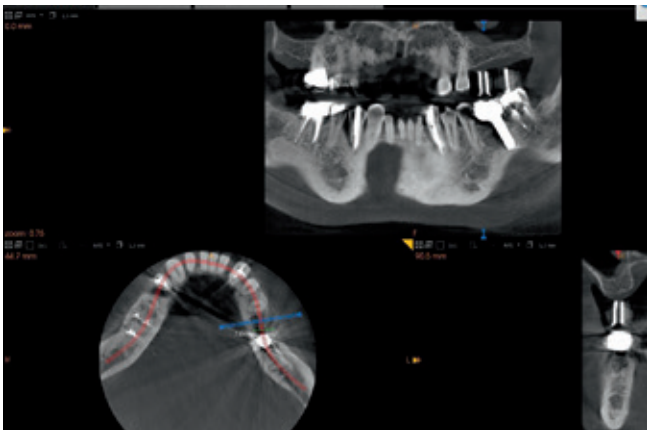

Abb. 3: Präoperative dreidimensionale Planung.

wird die Pilotbohrung bis ca. 1 mm vor die Begrenzung der Kieferhöhle vorgenommen und je nach Knochenangebot und Qualität mittels verschiedener Osteotome (Institut Straumann) weiter aufbereitet. Unabdingbar ist dabei die regelmäßige Kontrolle der Unversehrtheit der Schneider'schen Membran durch einen „Nasenblasversuch". Nach erfolgreicher Aufbereitung des Lagers konnte ein Implantat Größe 4,1/10 mm sehr gut primärstabil inseriert werden, anschließend primärer Wundverschluss mittels 5/0 monophiler Naht. Nach vier Monaten erfolgte die minimalinvasive Freilegung und Applikation des Gingivaformers.

Das prothetische Vorgehen

Die Übertragung der Implantatposition ins zahntechnische Laboratorium wird mittels offener Abformung mit individuellem Löffel und einem stabilen Polyäthermaterial vorgenommen. Die achsgerechte Position des Implantates ermöglichte die Anfertigung einer transocclusal verschraubten, verblendeten Zirkonoxidkrone auf einer Kle-

Abb. 4: Straumann® PURE Ceramic Implantat.

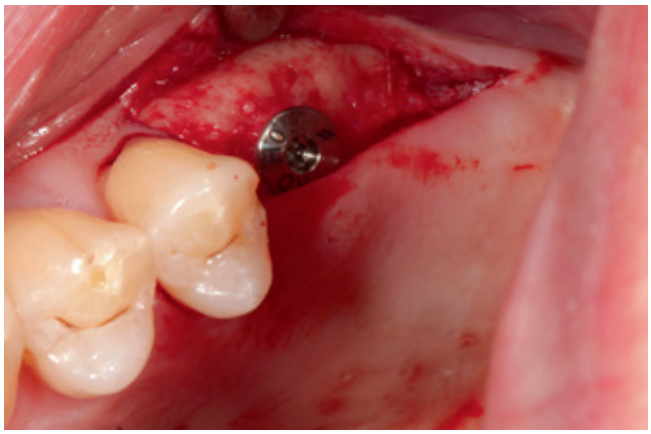

Abb. 5: OP-Situation mit Verschlussschraube.

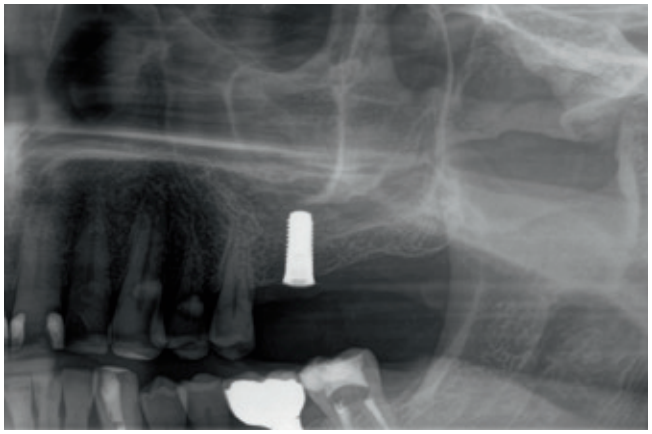

Abb. 6: Postoperatives Röntgen.

Abb. 7: Situation nach Freilegung.

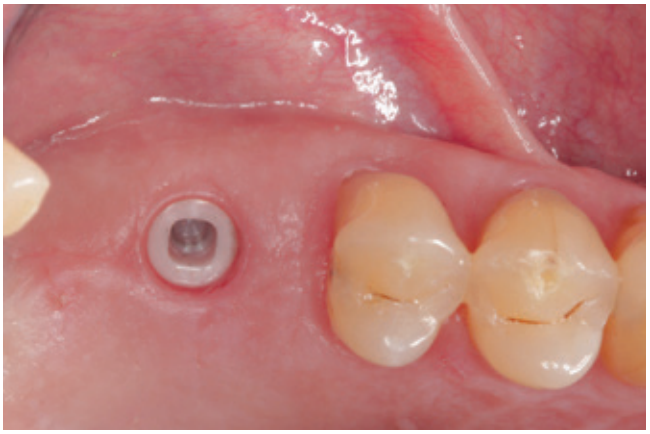

Abb. 8: Gesunde marginale Gingiva.

Abb. 9: Abdrucknahme mit offenem Abdruckpfosten.

bebasis. Die Besonderheit der Konstruktion ist dabei, dass das Metall der Klebebasis bei der fertigen Konstruktion komplett von Zirkon umschlossen ist. Dies erfordert eine hohe technische Präzision und eine spezielle „Verklebehilfe" im Labor. Zur ersten Einprobe der Krone beim Patienten befestigen wir die Krone zunächst nur provisorisch auf der Klebebasis. Dies stellt sicher, dass sie bei eventuell notwendigen Korrekturen leicht gelöst und erneut gebrannt werden kann. Ist die Krone in Farbe und Form fertig gestellt, so muss sichergestellt sein, dass die endgültige Verklebung exakt in der gleichen Position auf der Klebebasis erfolgt, wie die zuvor einprobierte. Dafür fertigen wir einen Kunststoffschlüssel.

Vor Eingliederung der Krone wird die Hygienefähigkeit geprüft und sichergestellt, dass zukünftig in Okklusion und Artikulation keine traumatischen Kräfte auf die Restauration wirken. Nach Anziehen des erforderlichen Drehmoments wird der Schraubenkanal mit Teflonband gefüllt und ein okklusaler Verschluss mit Komposit vorgenommen.

Abb. 10: Idealer individueller Löffel.

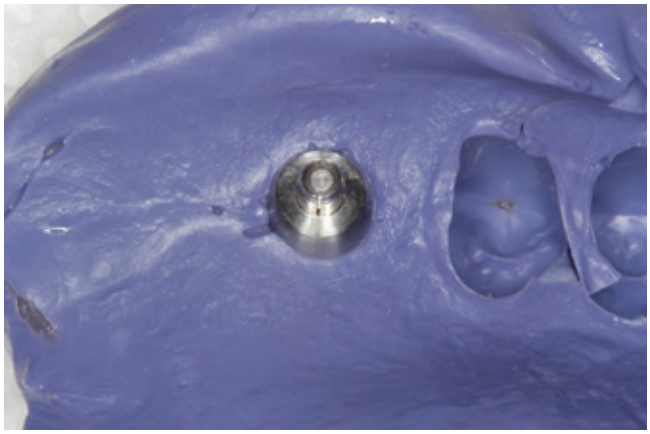

Abb. 11: Abdruck.

Abb. 12: Zirkonkrone & PUREbase auf Manipulierimplantat.

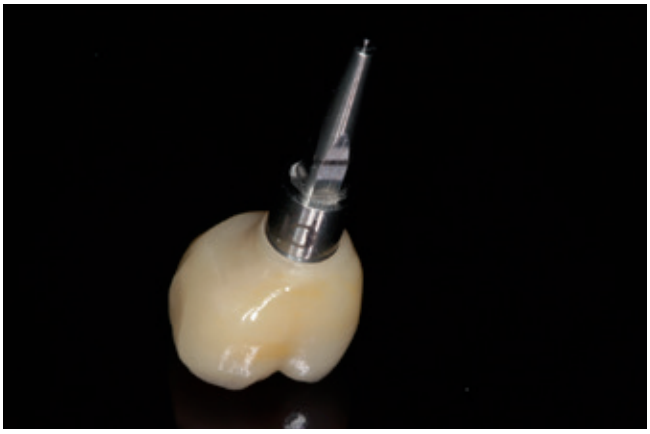

Abb. 13: Passform von basal.

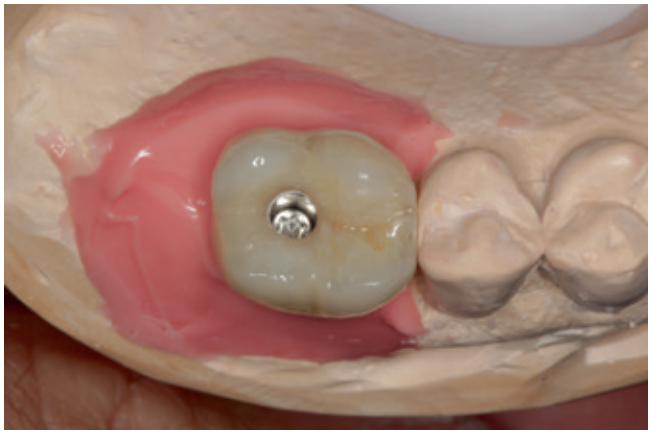

Abb. 14: Modellsituation.

Abb. 15: Modellsituation.

Abb. 16: Individuelle Verklebehilfe.

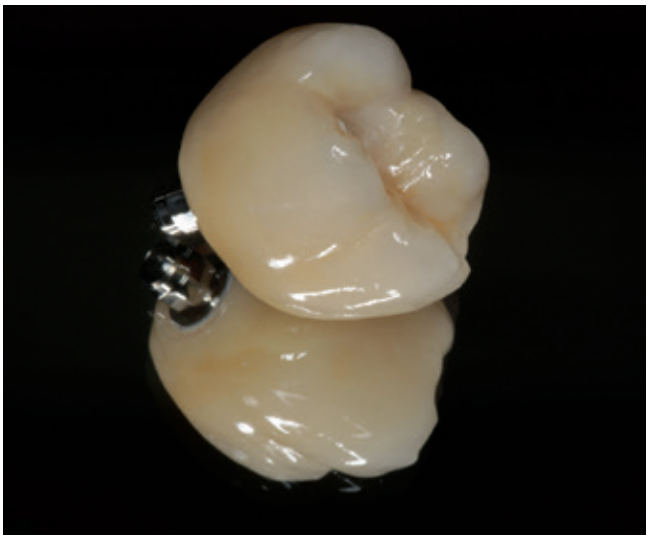

Abb. 17: Fertige Restauration.

Abb. 18: Basis sauber mit Zirkonkrone verklebt.

Messe Stuttgart
Mitten im Markt

Total **dental.** Total **nah.**

FACH DENTAL
LEIPZIG + SÜDWEST

id infotage dental

13. – 14.09.2019
LEIPZIGER MESSE

30 JAHRE FACHDENTAL in Mitteldeutschland

11. – 12.10.2019
MESSE STUTTGART

Innovationen, Fortbildung, Beratung:
Die wichtigsten Dental-Fachmessen in Mittel- und Ost- sowie Südwestdeutschland decken alle Themen ab, die Ihre Branche bewegen.

Informieren Sie sich schnell und kompakt über:

- **Prophylaxe**
- **Hygiene**
- **Instrumente und Werkzeuge**
- **Praxis- und Laboreinrichtung**
- **und vieles mehr**

Mehr Informationen unter:
www.fachdental-leipzig.de
www.fachdental-suedwest.de

Eintrittskarten-Gutscheine erhalten Sie von Ihrem Dental-Depot!

Abb. 19: Einprobe.

Abb. 20: Hygienefähigkeit prüfen.

Schlussfolgerungen

Das durch die Kieferhöhle reduzierte Knochenangebot im Oberkiefer-Seitenzahnbereich erfordert eine veränderte Vorgehensweise in der Implantologie. Die Technik des internen Sinuslifts ist eine bewährte minimalinvasive Vorgehensweise, die jedoch, je nach Restknochenangebot und -qualität, ein Risiko in der Einheilphase für ein einteiliges Implantat birgt. Hier bietet das zweiteilige Pure Implantat eine perfekte Lösung, da bei gedeckter Vorgehensweise eine optimale Einheilung gewährleistet werden kann. In Kombination mit der bewährten, etwas modifizierten Variobase gelingt ein funktionell und ästhetisch ansprechendes Ergebnis. ■

Abb. 21: Endergebnis mit okklusalem Verschluss.

Dr. Frank Hoffmann

Studium der Zahnmedizin an der Universität Hamburg
1988 Staatsexamen und Approbation
1989 Promotion
1988 Assistenzzahnarzt in der Praxis Dr. Karl-Hans Milde, Hamburg
1991 Gründung der zahnärztlichen Gemeinschaftspraxis mit Dr. Karl-Hans Milde
1997 Gründung der zahnärztlichen Gemeinschaftspraxis mit Dr. Karl-Hans Milde und Dr. Matthias Jahn
2019 Zahnärztliche Partnerschaft Dr. Frank Hoffmann, Dr. Matthias Jahn, Dr. Henning Brameyer, Dr. Kristian Jährig
Curriculum Implantologie der DGI, Curriculum Umwelt-ZahnMedizin, DEGUZ
Behandlungsschwerpunkte: Implantologie, Parodontologie, Ästhetische Zahnheilkunde
Referententätigkeit: Vorträge und Leitung von praktischen Studiengruppen seit 2013
Mitgliedschaften: Deutsche Gesellschaft für Parodontologie (DGP), Deutsche Gesellschaft für Implantologie (DGI) und Akademie Praxis und Wissenschaft, International Team of Implantology (ITI)

Abb. 22: Endergebnis.

Dr. Frank Hoffmann
Zahnarztpraxis am Borgweg
Borgweg 15
22303 Hamburg
Tel. 040 696597–0
zahnarztpraxis@borgweg.de

PREISBEISPIEL

KRONE AUF INDIV. ABUTMENT

338,-€*

1x Digitek Hybridabutment (Zirkon/Titan), individuell gefräst und 1x e.max Krone

*inkl. MwSt., Artikulation, Material, Modelle und Versand

Mehr Ästhetik. Nutzen Sie die Vorteile des Komplettanbieters.

Der Mehrwert für Ihre Praxis: Als Komplettanbieter für zahntechnische Lösungen beliefern wir seit über 30 Jahren renommierte Zahnarztpraxen in ganz Deutschland. *Ästhetischer Zahnersatz zum smarten Preis.*

PERMADENTAL.DE
0 28 22 - 1 00 65