











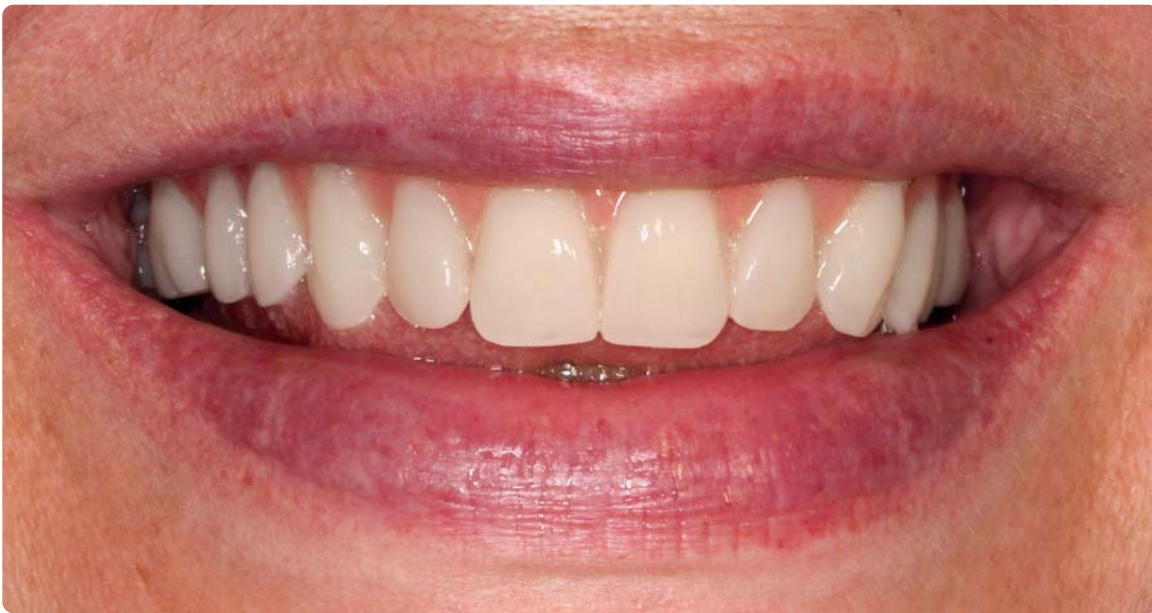

Abb. 19  
Der Reisezahnersatz fñgt sich harmonisch ein

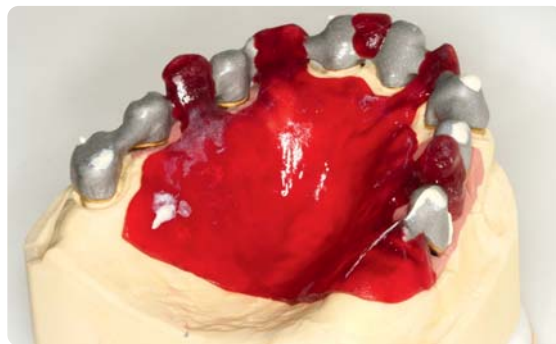


Abb. 20  
Übertragung der Verklebung auf das Meistermodell

entfernt. Wo noch Unterschüsse in den Klebefugen sind, kann später im Labor etwas nachgelegt werden (Abb. 17). Gegebenenfalls kann auf der Tertiärkonstruktion, falls diese im Labor entsprechend vorbereitet wurde, nochmals ein Biss genommen werden (Abb. 18). Abschließend wird der vorbereitete Reisezahnersatz mit etwas Provisorienkunststoff unterfñttert und ausgearbeitet (Abb. 19).

Der Reiseersatz kommt dem endgñltigen Ersatz bereits sehr nahe, ist jedoch einfacher gestaltet. Der Patient hat die Mñglichkeit, in den nãchsten Tagen die Bissituation und die Kosmetik zu testen und beim nãchsten Termin Änderungswñnsche mitzuteilen.

Bei unserer Technik ist es nicht notwendig, eine Übertragungsabformung zu nehmen. Somit muss kein neues Modell hergestellt werden. Alle Primãrteile sind im Mund verblieben und fehlen nun. Mithilfe der Pattern Basis am Tertiãrgerñst wird die Konstruktion auf das Meistermodell zurñck übertragen (Abb. 20) und das Modell entsprechend ergãnzt. Dies erfordert einige Erfahrung, um keine Übertragungsfehler zu machen. Dadurch passt auch unser Vorwall nach wie vor exakt.

Es erfolgt die Aufstellung mit konfektionierten Zãhnen, wobei wir zuletzt gute Erfahrungen mit Phonares von

Ivoclar gemacht haben. Noch individueller wird es, wenn wir anhand der kosmetischen Aufstellung einen Schlñssel anfertigen und das Ganze in Komposit, mit Silikonkñvetten herstellen.

##### **5. Termin: Einprobe der Aufstellung.**

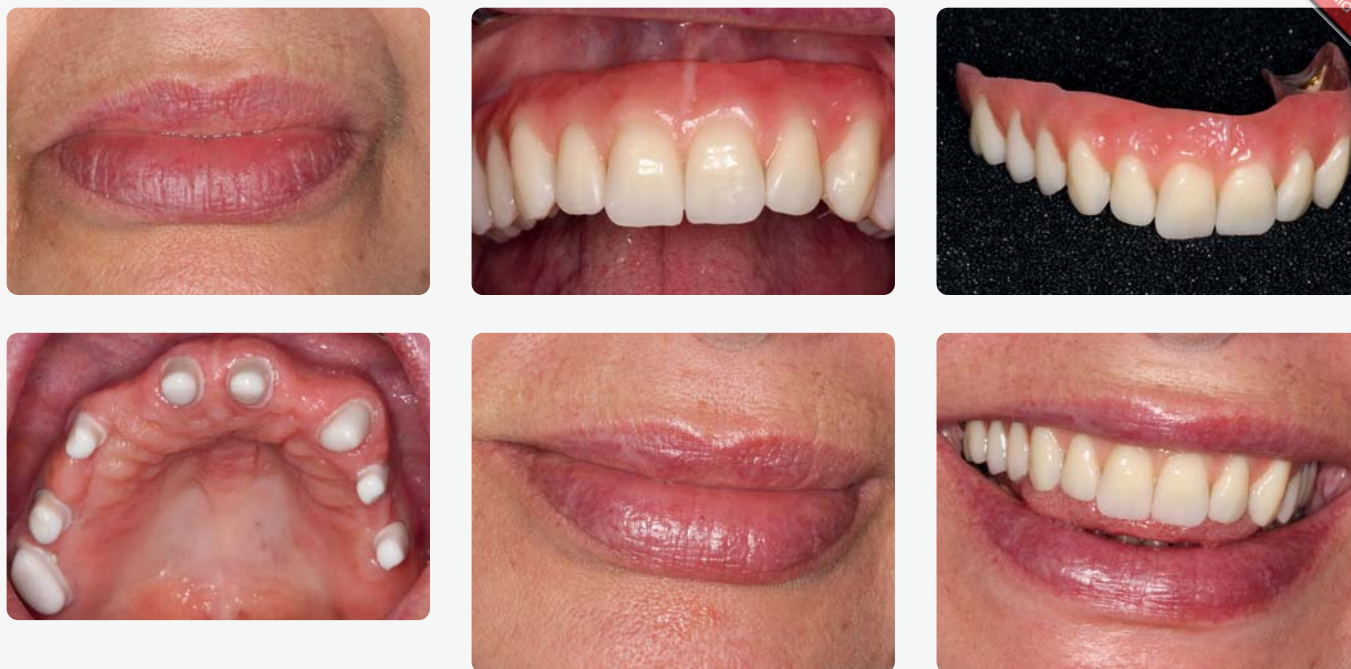Zur Sicherheit wird die Arbeit vor dem Fertigstellen der Basis noch einmal einprobiert. Änderungswñnsche der Patienten kñnnen noch besprochen werden und fließen in die Fertigstellung ein.

##### **6. Termin: Eingliedern der fertigen Versorgung**

Wurde im Vorfeld alles sorgfãltig durchgefñhrt, so ist dies ein „entspannter“ Termin. Behandlerteam und Patient freuen sich nach zumeist zeitaufwendiger und anstrengender Prozedur auf das Endresultat.

Nach der Kontrolle und einer eventuellen Korrektur der Haftung sowie der Okklusion, erklãren wir dem Patienten noch die Pflege der Versorgung. Es hat sich bewãhrt, zur Pflege ein Ultraschallgerãt mit speziellem Pulver zu empfehlen. Zudem sollte eine solche Versorgung einer regelmãßigen zahnãrztlichen, dentalhygienischen und zahntechnischen „Wartung“ unterliegen.

## Fall 1



Der Oberkieferersatz auf vier Zähnen und vier Implantaten bewirkt eine deutliche Veränderung der Physiognomie

### Langzeiterfahrungen mit diversen Materialien und Methoden

Die immer wieder beschriebenen Probleme mit nachlassendem Halt der Galvano-Sekundärteile haben wir bislang nicht beobachtet. Wir führen dies darauf zurück, dass wir auf die Oberflächenbearbeitung der Zirkonoxid-Primärteile ein hohes Augenmerk legen und eine ideale Oberfläche anstreben.

Zur Sicherheit geben wir jedem Patienten seine Silikonform (*Willershäuser* Methode) zur Herstellung der Galvanosekundärteile mit nach Hause. Damit könnte relativ einfach eine neue Galvanokappe hergestellt und neu im Mund eingeklebt werden.

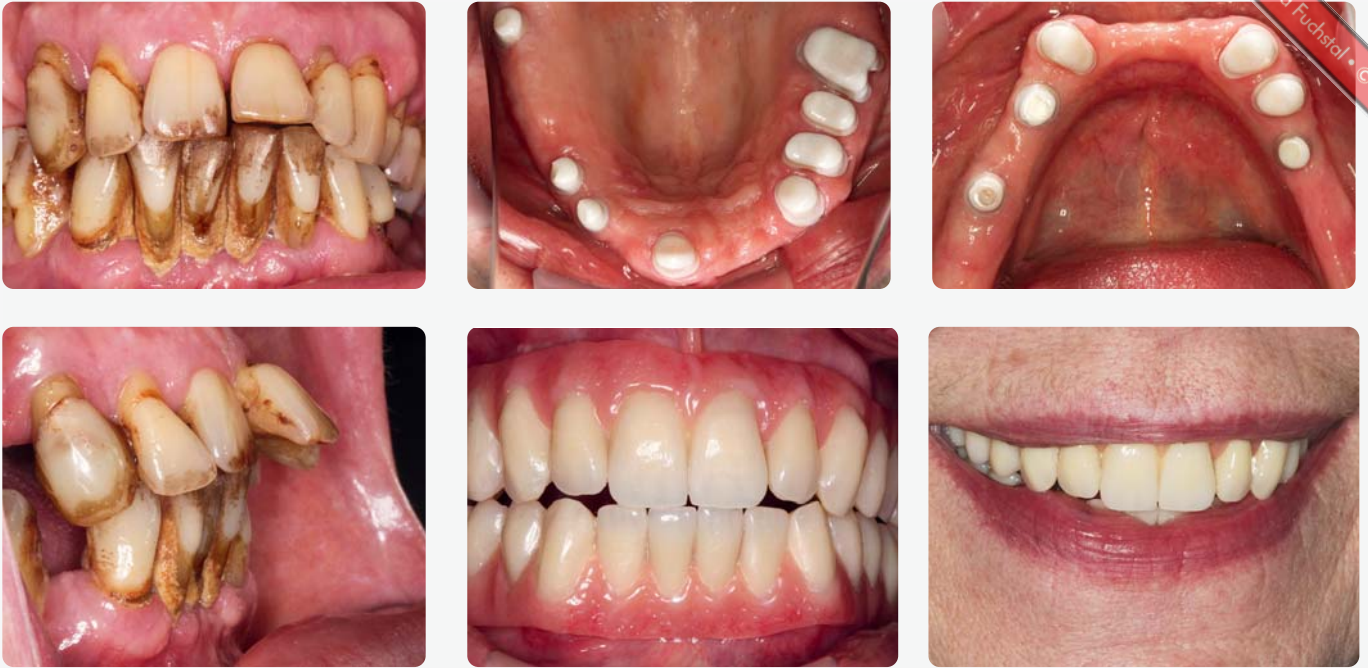Bislang haben wir keine Brüche bei den Straumann Cares Zirkonoxid-Abutments verzeichnet. Bei anderen Implantatsystemen, bei denen die Primärteile aus Klebebasen und Zirkonoxid-Gerüsten bestehen, haben wir beobachtet, dass die Klebebasen durch den Hersteller zu kurz produziert wurden und es zum Bruch des Zirkonoxids auf Höhe der Klebebasis kam. Die Verlötung an sich hatte sich nicht gelöst. Wir umgehen dies nun dadurch, dass wir ein konfektioniertes Sekun-

därteil zur Klebebasis umschleifen, um eine höhere Unterstützung des Zirkonoxid-Anteils zu erreichen.

Verfärbungen sind, selbst bei stark beanspruchten Materialien, durch den Einsatz von Ultraschallgeräten minimiert. Der ästhetische Anspruch an eine solche Versorgung ist in aller Regel hoch. In den meisten Fällen sind unsere Frontzähne individuell aus Komposit hergestellt. Um dies zu erhalten, sollte abhängig vom individuellen Mundmilieu und der Abnutzung, ein Ersatz in einem gewissen Intervall mit geringem Aufwand, von der Technik aufgearbeitet werden. Dies teilen wir unseren Patienten bereits im Beratungsgespräch mit. Abnutzungen sind abhängig von der Gegenbeziehung und den funktionellen Aspekten des Patienten. Deshalb empfehlen wir bei keramischen Antagonisten in manchen Fällen eine nächtliche Schiene. Dies gilt ebenfalls für rein Implantat getragene Versorgungen, da hier aufgrund fehlender Propriozeptivität deutlich

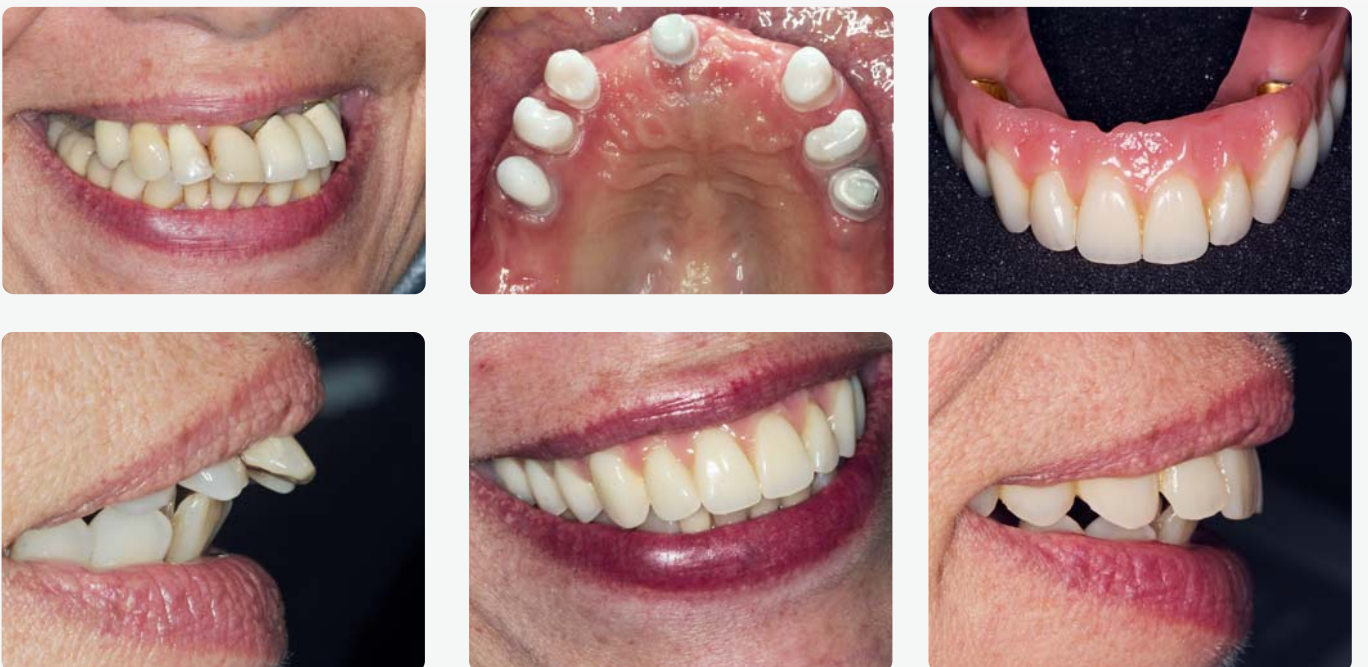» » »

Fall 2



Ober- und Unterkieferrestauration auf Zähnen und Implantaten nach der Sanierung und der Bisshebung

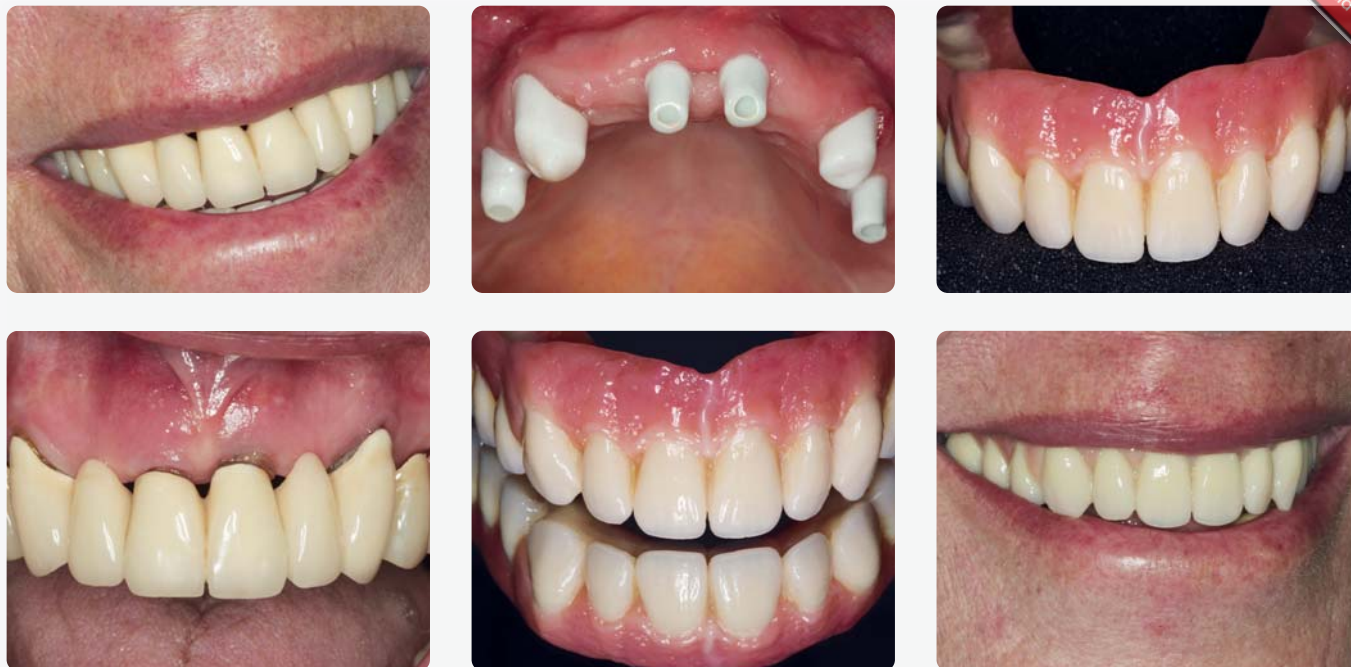Fall 3



Oberkiefersersatz nach starkem Vertikalverlust durch fehlende posteriore Abstützung; die Ausgangssituation zeigt weit nach vestibulär inklinierte Frontzähne



## Fall 4



Oberkieferersatz auf zwei Zähnen und vier Implantaten nach Zahnverlust; die Ausgangssituation weist eine kosmetisch ungünstige Lückenbildung auf

höhere Kräfte wirken. Die hohe Zufriedenheit unserer Patienten mit einer Versorgung, die aufwändig herzustellen, sicherlich auch kostenintensiv in der Anfangs-

investition, jedoch einfach in Wartung und Pflege sowie im Reparaturfall ist, hat uns motiviert, diesen Artikel zu verfassen. ■

#### Über die Autoren



Dr. Frank Hoffmann absolvierte sein Examen der Zahnmedizin 1988 in Hamburg. Seit dem ist er in der Gemeinschaftspraxis Milde, Hoffmann & Jahn tätig. Seine Arbeitsschwerpunkte liegen in den Bereichen Implantologie, Parodontologie und ästhetische Rehabilitation. Dr. Hoffmann ist Mitglied mehrerer Fachgesellschaften und Study Clubs sowie Referent zu den Themen Implantologie und Parodontologie.

Ztm. Simone Lübbert absolvierte im Jahr 2004 die Meisterschule in Hamburg. Danach hatte sie die Laborleitung Zahn & Implantattechnik Christian Moss in Hamburg inne. Seit 2009 arbeitet Simone Lübbert selbstständig mit den Schwerpunkten ästhetische Restaurationen, Veneers und Implantattechnik



#### Produktliste

Abformmaterial	Impregum	3M Espe
CAD-Software	Ceramill	Amann Girrbach
Fräser	Imago Grind	Steco
Galvonogerät	Preciano	Heraeus Kulzer
Implantatsystem		
Fall 1 bis 3	Bone Level/Tissue Level	Straumann
Fall 4	Fair Two	Fair Implant
Konfektionszähne	Phonares	Ivoclar Vivadent
Zirkonoxid-Abutments	Straumann Cares	Straumann
Zirkonoxid	Ceramill Blank	Amann Girrbach

#### Korrespondenzadressen

Dr. Frank Hoffmann  
Zahnarztpraxis am Borgweg  
Borgweg 15b  
22303 Hamburg  
hoffmann@borgweg.de

Ztm. Simone Lübbert  
Sternstraße 105  
20357 Hamburg  
simone.luebbert@web.de